Lane Medical L

ZWEI FÄLLE

VON

LIPOMA ARBORESCENS GENU

COMPLICIRT MIT

FRISCHER SYNOVIALIS-TUBERCULOSE.

Ein Beitrag zur Lehre vom Tuberculös-Werden ursprünglich nicht tuberculöser Processe.

INAUGURAL-DISSERTATION

WELCHE ZUR ERLANGUNG DER

DOCTORWÜRDE IN DER MEDICIN UND CHIRURGIE

MIT ZUSTIMMUNG

DER MEDICINISCHEN FACULTÄT

DER

VEREINIGTEN FRIEDRICHS-UNIVERSITÄT HALLE-WITTENBERG

AM 21. JANUAR 1886

NEBST DEN ANGEFÜGTEN THESEN

ÖFFENTLICH VERTHEIDIGEN WIRD

DER VERFASSER

GEORG SCHMOLCK

AUS TILSIT (OST-PREUSSEN).

Referent: Herr Geh. Rath Prof. Dr. von Volkmann.

OPPONENTEN:

Herr cand. med. Patzelt.

Herr cand. med. Reinhard.

LEIPZIG,

DRUCK VON J. B. HIRSCHFELD.

1886.

SEINEM LIEBEN VATER

IN DANKBARKEIT GEWIDMET

VOM

VERFASSER.

Digitized by the Internet Archive
in 2026

https://archive.org/details/IA40153713_0013

Nur sehr wenige Fälle von Lipom des Kniegelenks sind bisher bekannt geworden, sei es dass diese Affection in der That eine so seltene ist, oder dass man vor Einführung der antiseptischen Wundbehandlung, wo doch die Eröffnung eines Gelenkes mit Recht als eine lebensgefährliche Operation galt, kaum je Gelegenheit hatte, derartige Beobachtungen zu machen. Möglicherweise ist der Grund für die geringe Anzahl der bisher beobachteten Fälle mehr in dem letzteren Umstande zu suchen, da sich in letzter Zeit die Beobachtungen zu mehren scheinen.

Joh. Müller war der Erste, der von dem Vorkommen eines Kniegelenklipoms berichtete. Er erwähnt ein Präparat von beiden Kniegelenken eines Mannes im anatomischen Museum zu Halle [1]) und beschreibt diese Bildung, der er den Namen Lipoma arborescens genu beilegte, als von der Synovialhaut ausgehend, mit einigen Worten. Volkmann hat eine Abbildung dieses Präparats gegeben in der Chirurgie von v. Pitha und Billroth. Bd. II. 2. Abtheilung. S. 576.

Ausserdem sind dann noch folgende Fälle bekannt geworden, von deren erstem es jedoch nicht ganz sicher ist, ob man ihn hierher rechnen darf.

Er ist im Jahre 1862 von Simon in Rostock operirt und von demselben in Langenbeck's Archiv. VI. S. 573 als sarcomatöse Entartung einer hypertrophirten Gelenkzotte beschrieben worden. Doch

1) Ueber den feineren Bau der Geschwülste. S. 50.

spricht, wie aus der kurzen Schilderung ersichtlich, sehr viel dafür, dass es sich ebenfalls um ein Lipom gehandelt hat.

Der bezügliche Fall ist folgender:

1. Ein 46jähriger Mann litt seit einem halben Jahre an Schmerzen im rechten Knie, welches eine leichte Schwellung zeigte. Zuweilen traten beim Gehen ganz plötzlich heftige Schmerzen auf. Die Untersuchung liess eine innerhalb des Gelenkes gelegene, etwas bewegliche Geschwulst von der Grösse einer Patella erkennen, die für einen sehr grossen Gelenkkörper gehalten wurde und sich bei Beugung des Knies an der inneren Seite der Patella vordrängte. Demgemäss wurde hier die Incision gemacht. Doch war die Exstirpation des Tumors dadurch erschwert, dass er gerade an der entgegengesetzten Seite anhaftete und zwar mit sehr breitem Stiele. Der Erfolg der Operation war ein vollkommener, die Function des Beines wurde wieder völlig hergestellt.

Die mikroskopische Untersuchung zeigte, dass die ganze Geschwulst einen Ueberzug von zartem, einschichtigem Plattenepithel besass, welches eine Fortsetzung des Epithels der Synovialmembran darstellte. Die Geschwulst bestand der Hauptsache nach aus faserigem Bindegewebe, dessen längliche Kerne leicht zu erkennen waren, um welche herum beginnende Verfettung auftrat.

(Vielleicht hat es sich also um ein Fibrolipom oder, wie man früher sagte, ein Lipoma mixtum gehandelt.)

Ausserdem soll der Tumor allerdings noch Riesenzellen enthalten haben.

2. Fall von Volkmann (Beiträge zur Chirurgie, Jahresbericht der Universitätsklinik zu Halle im Jahre 1873. S. 183):

Ein 63 Jahre alter Gutsbesitzer leidet seit $1\frac{1}{2}$ Jahren an Reizungserscheinungen im linken Kniegelenk. Schon vor 1 Jahre hatte man einen Gelenkkörper diagnosticirt. Die Beschwerden waren durch das Tragen einer Gummikniekappe nicht zu heben und so wurde anfangs Mai 1873 in der Klinik zur Exstirpation des Gelenkkörpers, der, von der Grösse einer Kirsche an der äusseren Seite des Gelenkes in der Nähe des oberen Drittels der Patella sass, geschritten. Sofort nach Eröffnung des Gelenkes zeigte es sich, dass es sich um ein Lipom handelte, welches sich gestielt in den Gelenkraum hinein, vielleicht von einer Zotte aus, entwickelt hatte und dessen Stiel 1 Cm. breit war. Die Wunde heilte per primam und bereits Ende Mai konnte Patient entlassen werden.

Der Erfolg der Operation war deshalb kein vollständiger, weil sich bei dem Patienten seitdem eine Arthritis deformans, die in ihren ersten Anfängen wohl schon zur Zeit der Operation bestanden haben mag, ausbildete.

3. Fall von Riedel (Deutsche Zeitschrift für Chirurgie. X. Bd. S. 37):

Eine 34jährige Frau hatte sich $\frac{3}{4}$ Jahre vor ihrer Aufnahme in die Klinik durch Trauma eine Affection des Kniegelenks zugezogen, die mit Schwellung und Schmerz einherging. Bei der Aufnahme war keine Schwellung mehr vorhanden, und es wurde die Diagnose auf ein durch die Verletzung losgerissenes Knochen- oder Knorpelstück gestellt. Als man die Incision am medialen Rande des Ligam. patellae vornahm, fand man in der Tiefe einen derben Fettklumpen von der Grösse einer wälschen Nuss,

der lateralwärts vom Ligam. patellae an dem dort gelegenen Fettpackete inserirte und sich unter dem Ligamente nach der medialen Seite des Gelenks hindurchgeschoben hatte. Exstirpation. Heilung der Wunde per primam. Functionelle Heilung vollkommen.

4. Fall von Riedel (l. c.):

Ein 22jähriges Mädchen klagt seit 13 Wochen über Schmerzen beim Gehen im linken Knie. Es findet sich an der lateralen Seite der Rectussehne ein wallnussgrosser, rundlicher Körper von ziemlich fester Consistenz. Bei der Incision findet sich ein derbes Lipom von mehr als Wallnussgrösse, das von dem Fettgewebe ausgeht, welches den oberen Recessus vom Femur trennt. Die hintere Wand desselben ist dadurch nach vorn ins Gelenk eingestülpt und musste in weiter Ausdehnung mit entfernt werden. Ein derber Fortsatz der Geschwulst geht nach oben zwischen die Fasern des Quadriceps hinein, er konnte nur mit Mühe radical exstirpirt werden. — Ebenfalls vollkommene Heilung.

Die Tumoren sowohl bei Fall 3 als bei 4 bestanden aus reinem Fettgewebe und hatten als Decke eine mehrfache Zellschicht.

Die nun folgenden Fälle 5 und 6 sind von Dr. Lauenstein im Seemannskrankenhause zu Hamburg beobachtet und im Centralblatt für Chirurgie. 11. Jahrgang 1884. S. 836 u. folg. veröffentlicht worden.

5. Einem 16jährigen jungen Mädchen war vor ungefähr 4 Jahren eine Enchondrose am unteren Ende des linken Femur abgemeisselt worden, nach welcher Operation Patientin sich circa 3 Jahre vollkommen wohl befand. Dann traten wieder Beschwerden im linken Knie auf mit Erscheinungen, wie sie für die Einklemmung von Gelenkmäusen charakteristisch sind, und auch die Untersuchung führte zu dieser Diagnose. Die Exstirpation dagegen ergab ein Lipom von der Grösse und Form einer auf die Kante gestellten Feige. Dasselbe ging von der Vorderfläche des Femur aus, von der lateralen Grenze der vorderen Knorpelfacette desselben. Es erfolgte die Heilung der Wunde per primam und die Beweglichkeit des Kniegelenks, welche vor der Operation erheblich beschränkt war, wurde nach einjähriger geeigneter Nachbehandlung wieder eine vollkommene.

6. Bei einem 42jährigen Steuermann, welcher sich 1 Jahr vorher eine Patellarfractur zugezogen hatte, die nur fibrös heilte, wurde gelegentlich einer zunächst allerdings auf eine irrthümliche Annahme hin unternommenen Operation, weil man im Verlauf derselben den Irrthum erkannte, das Kniegelenk incidirt. Es enthielt dünnflüssiges Blut (Folge eines Tags zuvor erlittenen Traumas) und im unteren Theile einen „derben Fettklumpen“, welcher durch eine Synovialfalte mit den Ligam. cruciatis und der Fossa intercondylica zusammenhing, jedoch am festesten an der Hinterfläche des Ligam. patellae haftete. Der circa zweiwallnussgrosse Tumor wurde exstirpirt und nach 2 Monaten konnte Patient, dem gleichzeitig wegen des fibrös geheilten Patellarbruches die Naht der Patella gemacht worden war, den Unterschenkel bis zum rechten Winkel beugen und wieder strecken.

Bei den bisher beschriebenen Fällen handelte es sich um in einfacher Zahl entwickelte Tumoren, welche von einer lipomatösen Entartung der übrigen Zotten des Gelenks nicht begleitet waren.

Im November des vergangenen aber und im September dieses Jahres wurden in der Hallenser Klinik 2 Fälle von Lipom des Kniegelenks operirt, bei welchen es sich um eine Vermehrung, Hypertrophie und fettige Entartung sämmtlicher Gelenkzotten handelte und bei welchen ausser dieser Multiplicität der Tumoren noch eine frische complicirende Kapseltuberculose in hohem Grade auffällig und interessant waren. Der erste dieser Fälle ist deshalb auch schon auf dem letzten Chirurgencongress von Herrn Geheimrath v. Volkmann mit kurzen Worten erwähnt worden.

Fall 1. Der 23jährige Cand. theol. Carl Rentz wurde am 30. October 1884 in die Klinik aufgenommen. Seine Eltern und Geschwister leben und sind gesund. In der Familie soll nie ein Fall von Tuberculose vorgekommen sein. Auch hat Patient selbst bisher nie Zeichen von Scrophulose erkennen lassen. Er war vielmehr bis zum Jahre 1872 stets gesund, mit Ausnahme eines leichten Masernanfalles, den Patient im 7. Lebensjahre durchmachte, der aber in 3 Tagen, ohne Nachkrankheiten im Gefolge zu haben, ablief.

Im Jahre 1872 — also 12 Jahre vor seiner Aufnahme in die chirurgische Klinik und seiner hier erfolgten Operation — bekam Patient, nachdem er 2—3 Monate vorher sich angeblich eine heftige Erkältung des rechten Beines — jedenfalls aber auch wohl gleichzeitig eine nicht ganz unbedeutende Contusion desselben — zugezogen hatte, indem er mit diesem Beine durchs Eis gebrochen war, heftige Schmerzen im rechten Kniegelenk, welche das Gehen unmöglich machten. Die Gelenkgegend war angeschwollen. Nach achttägiger Ruhe und Pinselung mit Jodtinctur war die Schwellung gewichen und Patient, der noch einige Zeit eine Binde trug, konnte wieder umhergehen. Fieber war während der Erkrankung nicht vorhanden; auch waren andere Gelenke nicht afficirt. Indessen hatte Patient seitdem vielfach an dem damals erkrankt gewesenen Kniegelenk zu leiden. Noch als Schüler bekam Patient 2—3 mal eine ähnliche, plötzlich eintretende, jedesmal etwa eine Woche dauernde Anschwellung des rechten Kniegelenks mit Schmerzen. Nach dem zweiten Anfalle kehrte das Gelenk nicht wieder zu seinem früheren Umfange zurück, sondern blieb, namentlich an der Innenseite, dauernd etwas geschwollen. Von da ab stellten sich bei dem Kranken dann und wann immer schnell vorübergehende Schmerzen ein. Patient konnte das Knie nicht mehr bis zum äussersten Grade extendiren; doch war die Behinderung so geringfügig, dass er die Turnübungen mitmachen konnte.

Als Student wurde Patient 1880 wegen ähnlicher Beschwerden in der Poliklinik behandelt. Es wurde chronischer Hydrops genu diagnosticirt und ihm eine Gummibinde verordnet.

Im Jahre 1883 bekam Patient nach starken körperlichen Anstrengungen, Turnen und Springen: heftige Schmerzen im rechten Knie. Er wurde mit Eisumschlägen behandelt und trug 8 Tage lang einen Wasserglasverband.

Bei seiner Aufnahme in die Klinik gibt Patient, der von der Grösse der Veränderungen, die sich inzwischen an seinem Kniegelenk entwickelt haben, keine rechte Ahnung hat, an, seit 8 Tagen wieder eine Verschlimmerung seines Zustandes bemerkt und an mässigen Schmerzen gelitten zu haben.

Patient ist ein kräftiger, gut genährter Mann. Lunge und Herz sind völlig normal, auch die übrigen inneren Organe intact. Die rechte Kniegelenksgegend ist ziemlich stark geschwollen; namentlich ist die Bursa quadricipitis an der inneren Seite stark vorgebuchtet. Die Patella scheint ein wenig emporgehoben, man hat aber nicht das Gefühl des Tanzens der Patella, auch nicht, wenn man den Gelenkinhalt durch Druck auf die Bursa in eine grössere Spannung versetzt. Doch ist in der Bursa quadricipitis und zu beiden Seiten der Patella ganz undeutlich Fluctuation nachzuweisen und fühlt man zwar keinen festen Körper, der als eine Gelenkmaus gedeutet werden könnte, wohl aber eigenthümlich teigige Massen, die irrthümlicherweise auf eine ausgedehnte Verdickung der Kapsel bezogen werden.

Es wird daher eine gewöhnliche, fungöse Kniegelenksentzündung mit mässigem Erguss diagnosticirt und am 1. November 1884 an der Innenseite das rechte Kniegelenk dicht neben der Patella durch einen grossen Schnitt eröffnet. Es entleerte sich keine Flüssigkeit, vielmehr prolabirt aus der Oeffnung eine grosse Anzahl höchst eigenthümlicher, dunkelrother, zottenartiger Gebilde, die sich durch ihre ganz ungewöhnliche Grösse auszeichnen, indem dieselben zum Theil den Umfang einer starken Daumenphalanx haben. Ein grosses Packet derselben, welches der vorderen Fläche des Femur, resp. der hinteren Wand der Bursa extensorum aufsitzt und dieselbe, wie die Tafel, Fig. 1 zeigt, zu einer grossen und breiten Falte ausgezogen hat, wird mit sammt der ihm zum Anheftungspunkte dienenden Synovialmembran abgeschnitten, wobei eine ungewöhnlich starke Blutung entsteht, die durch mehrere Unterbindungen und Compression mit Schwämmen gestillt werden muss. Offenbar ist die enorm gewucherte Gelenkmembran ungewöhnlich stark vascularisirt. Ausser diesem Packete finden sich noch drei aus ähnlichen, jedoch grösseren, knolligen Auswüchsen gebildete polypenartige Geschwülste, die durch einen als Gegenöffnung angebrachten Schnitt an der Aussenseite des Gelenks ebenfalls mit starker Blutung entfernt worden. Zwei von ihnen sind auf die Tafel, Fig. 2 und 3 abgebildet. Einführung von drei dicken Drains, zwei ins Gelenk, einen in die Bursa extensorum.

Das Gelenk wird sehr stark mit 1 pro Mille Sublimatlösung ausgespült. Naht, Lister'scher Verband. Letzterer wird sehr fest angelegt, um die ziemlich beträchtliche Blutung aus der Synovialis zu stillen. — Temperatur Abends 36,8. Wohlbefinden.

Den 2. November 37,8. Patient klagt über Schmerzen, die hauptsächlich an den Stellen der Drains zu sitzen scheinen. Daher Verbandwechsel, wobei es sich zeigt, dass die Wunde absolut reizlos ist. Der neue Verband wird weniger fest angelegt, worauf die Schmerzen aufhören.

3.—5. November. Temperatur normal; vollkommenes Wohlbefinden.

6. November. Verbandwechsel. Wunde völlig reactionslos. Aus dem Gelenk lässt sich kein Secret ausdrücken; in demselben ist nur wenig geronnenes Blut vorhanden. Alle drei Drains werden entfernt.

7.—13. November. Fortdauernd fieberfreier und schmerzloser Verlauf.

14. November. Verbandwechsel. Die Wunden sind geheilt und die Drainstellen nässen noch etwas. Die Nähte werden entfernt.

18. November. Die Wunden sind völlig verheilt.

Am 21. November bekommt Patient einen Wasserglasverband, der am 16. December wieder entfernt wird. Das Knie ist schmerzlos, zeigt sich aber nur wenig beweglich. Patient wird entlassen, indem ihm fleissige Uebung des Gelenks empfohlen wird.

Am 6. Januar 1885 stellt sich Patient wieder vor. Er kann das Bein activ bis zu 120° Flection heben; die Beweglichkeit nimmt noch continuirlich zu. Er geht, ohne zu hinken, und macht weite Wege.

Von der ungewöhnlichen Grösse und Multiplicität der in Form gestielter Lipome gewucherten Gelenkzotten, sowie von der Art und Weise, wie dieselben der ebenfalls stark fettreichen Synovialis aufsitzen, gibt die beigefügte Tafel ein getreues Bild. Fig. 1 stellt die von der Innenseite des Gelenks entfernten Massen dar, die beiden kleineren (Fig. 2 und 3) sind von der Aussenseite des Gelenks exstirpirt. Das erstere zeigt ein über fünfmarkstückgrosses Stück Synovialis mit einer beträchtlichen Anzahl gestielt von der Synovialis entspringender, zottenartiger Bildungen. Die kleinsten derselben, bis $^1/_2$ Cm. lang, erinnern ganz an hypertrophische Gelenkzotten und sind am ausgeschnittenen Präparat von fast rein rother, höchstens schwach gelbröthlicher Farbe, von weicher, sammetartiger Consistenz. Die grösseren Zotten stellen keulenförmige, birnförmige oder einfach abgestumpfte cylindrische Bildungen dar, welche durchweg eine mehr gelbliche Farbe haben, zum Theil an längeren Stielen befestigt sind und eine Länge bis zu 4, ja 5 Cm. erreichen. Sie haben vollständig das Aussehen und die Consistenz von Lipomen und das Ganze erinnert ausserordentlich an stark entwickelte Appendices epiploïcae am Dickdarm fetter Personen.

Bei genauerer Betrachtung einer einzelnen Zotte fallen noch einige Unregelmässigkeiten in der Färbung der Oberfläche auf, die den Verdacht aufsteigen lassen, dass es sich gleichzeitig um eine frische Tuberculose ihres synovialen, bei oberflächlicher Betrachtung noch glatten und glänzenden Ueberzuges handeln möge. Man findet besonders in den basalen Theilen der mittelgrossen Zotten einige undeutlich sich markirende kleinste perlgraue oder selbst graugelbe Knötchen, die hier und da auch wohl ganz leicht prominiren. Bei Lupenvergrösserung sieht man, wie die äusserste zierliche, die ganze Oberfläche der Zotten überziehende Gefässramification an den Stellen dieser graugelben Knötchen aussetzt.

Nachdem das Präparat bis zum nächsten Morgen gelegen, treten die Tuberkel viel deutlicher und unzweifelhafter hervor; fast auf jeder der grösseren Zotten findet sich ohne Mühe eine ganze Reihe derselben bis zu Hirsekorngrösse. Auch die mit der Hauptmasse der Zotten entfernte Synovialis selbst, an der in frischem Zustande keine miliaren Eruptionen hatten bemerkt werden können, zeigt jetzt eine grosse Anzahl transparenter, gelblich grauer, submiliarer Knötchen, dieselbe stellenweise dicht durchsetzend. Ausserdem treten an dem Haupttumor (Fig. 1) jetzt zwei hanfkorngrosse flach prominirende, derbere, gelbliche und bereits opake Infiltrate in der Synovialis auf (in der Zeichnung angedeutet), die, wie bei Lupenvergrösserung deutlich erkennbar, aus einer grossen Zahl minimalster Tuberkel-

knötchen bestehen. Aehnliche etwas kleinere tuberculöse Herde, ähnlich den Solitärtuberkeln, finden sich auch in spärlicher Zahl an den Zotten vor, und zwar an den kleinsten Formen derselben. Sie erscheinen hier als stecknadelkopfgrosse, nicht ganz scharf begrenzte, opake, gelbliche Bildungen, meist an dem freien Ende der Zotte sitzend.

Die Schnittfläche der kleinsten Zottenauswüchse ist röthlich, mit zahlreichen Gefässluminibus. Die grösseren Körper zeigen dagegen ein derberes, blassgelbes Fettgewebe und bindegewebige Züge.

Mikroskopisch zeigen die kleinsten Zotten ein sehr zartes Bindegewebsgerüst von nur wenig ausgesprochenem streifigem Bau und mit eingestreuten rundlichen (lymphoiden) spindelförmigen und sternförmigen Körperchen. Dieses Gerüst wird von einer sehr grossen Zahl feinster, meist relativ dickwandiger Blutgefässe durchsetzt, die grossentheils parallel zur Längsaxe der Zotte verlaufen und sich mehrfach verästeln. Die venösen Gefässe sind spärlicher und finden sich meist dicht unter der die Geschwülste überziehenden Serosa. Letztere selbst ist mit einem vielfach noch deutlichen Endothel bekleidet. Fettgewebe findet sich in den kleinsten Zotten nur äusserst spärlich, während es in den grossen Zotten die Hauptmasse bildet und dieselben als ausgesprochene Lipome erscheinen lässt.

Was nun die miliaren Eruptionen anbelangt — von denen man, nach deren Frische und Kleinheit ebenso wie nach dem ganzen klinischen Verlauf annehmen muss, dass sie erst in der allerletzten Zeit als eine secundäre Störung in dem schon seit Jahren erkrankt gewesenen Gelenk sich entwickelt haben — so liegen dieselben sämmtlich in der Serosa, resp. dicht unter derselben und erscheinen in ihren kleinsten und jüngsten Formationen am gefärbten Präparate eben noch dem blossen Auge erkennbar.

Unter dem Mikroskope lösen sie sich als dichte Ansammlungen ganz gleichmässig grosser, lymphoider Rundzellen auf, die stets in innigem Zusammenhange mit den Blutgefässen stehen, sei es, dass das Gefäss central durch das Knötchen hindurchgeht oder dass das letztere dem Gefäss lateral aufsitzt, entweder knopfförmig oder dasselbe theilweise umgreifend. Sehr schön markirt sich an einigen Stellen, wo man Längsschnitte der Blutgefässe und der sie umhüllenden Tuberkel vor sich hat, der Unterschied zwischen den Endothelzellen des Gefässrohres und den viel kleineren granulirten Tuberkelelementen. Erst in den grösseren Knötchen, die meist länglich-rund configurirt sind, hier und da auch ganz unregelmässig geformte Zellenhaufen darstellen, finden sich grössere epithelioide Zellen vor, und hier gelingt es auch, unzweifelhafte Tuberkelbacillen, jedoch in geringer Anzahl, nachzuweisen. Vielkernige Riesenzellen kommen in diesen kleinsten und jüngsten Tuberkelkörnerchen nicht vor. Dagegen zeigt ein Schnitt durch den einen der oben erwähnten grösseren Tuberkel der Synovialis (s. Tafel, Fig. 1) Riesenzellen in ganz erstaunlicher Anzahl. Kleine Rundzellen finden sich hier nur wenige. Vielmehr besteht der Knoten der Hauptsache nach aus epithelioiden Zellen und grossen, meist vielkernigen Riesenzellen von der vielgestaltigsten und wunderlichsten Form. Bei schwächerer Vergrösserung erscheint der ganze Knoten aus einer Reihe ungleich grosser einzelner Knötchen zusammengesetzt, die entweder unmittelbar aneinander stossen oder durch schmale, faserige Züge gegeneinander abgegrenzt sind. Der ganze Knoten ist fast überall durch eine Art von Kapsel, aus streifigem

zellenreichem Gewebe bestehend, gegen die gesunde Synovialis, in der sich jedoch auch hier und da kleinste, den oben beschriebenen identische Knötchen finden, abgegrenzt.

Sehr erwähnenswerth sind noch eigenthümliche Ansammlungen von braunem Pigment, die sich als verstreute rostbraune Flecke vorwiegend in den peripheren Theilen der grösseren Tuberkel finden, ganz spärlich in dem centralen Theil und in der Synovialis, und welche jedenfalls auf frühere Blutungen zurückzuführen sind. Bei stärkerer Vergrösserung bestehen diese Pigmentflecken aus glänzenden, braunen, eckigen oder rundlichen Körnern von verschiedener Grösse, meist frei im Gewebe liegend, nur hier und da von den Zellen aufgenommen.[1])

Fall 2. Der 52jährige Landwirth Schäfer, der angeblich aus einer gesunden Familie stammt, in der Tuberculose nicht vorgekommen sein soll, und sich auch als ein grosser, kräftig gebauter Mann präsentirt, dessen innere Organe anscheinend völlig gesund sind, leidet seit 5 Jahren an einem chronisch entzündlichen Processe im rechten Kniegelenk. Die Affection hat damals mit Knacken im Gelenk und Schmerzen, die sich namentlich bei längerem Stehen und stärkeren Anstrengungen zeigten, begonnen. Sehr allmählich nahm der Umfang des Gelenkes zu und die Beschwerden steigerten sich. Einreibungen, Pflaster und Kaltwassercuren waren ohne jeden Erfolg.

Seit den letzten 4 Wochen ist, angeblich nach einer Erkältung, eine heftige Steigerung der krankhaften Processe im Kniegelenk eingetreten. Patient geht mühsam und stark hinkend mit dem Stock.

Bei der am 2. September 1885 erfolgten Aufnahme des Patienten zeigte sich das Kniegelenk durch einen grossen Erguss, der namentlich die Bursa extensorum ausdehnt, die bis handbreit über die Patella hinaufragte, sehr angeschwollen. Das Gelenk war heiss und ein Minimum flectirt. Bei der Palpation des Gelenkes fühlte man die Kapsel stark wulstig verdickt und durch den Erguss hindurch an einzelnen Stellen theils weichere, lappige Massen, theils härtliche oder selbst knochenharte Einlagerungen in der Kapsel, die etwa den Umfang eines Markstückes darbieten. Die Temperatur zeigt leichte abendliche Steigerungen (38,5°).

Die Wahrscheinlichkeitsdiagnose wird nach in anderen Fällen gemachten Erfahrungen auf Hydrops tuberculosus, und zwar speciell auf beginnende Tuberculose eines bereits seit längerer Zeit erkrankten Gelenkes gestellt.

Am 3. September wird das Gelenk zu beiden Seiten der Patella durch zwei grosse 7—8 Cm. lange Längsschnitte eröffnet. Nach Abfluss einer grossen Menge klarer synovialer Flüssigkeit und Auseinanderziehung der Incisionswunden mit stumpfen Haken prolabiren aus den letzteren tiefdunkelrothe, wulstige Synovialfalten, die mit Hunderten hypertrophischer gurkenkerngrosser und grösserer blutrother Zotten besetzt sind. Mit Messer und Scheere werden, soweit es möglich ist, aus dem geöffneten Gelenk alle Zottenmassen, meist mit grossen ansitzenden Theilen der Synovialis, entfernt, wobei sich die äusseren unter der stark gewulsteten eigentlich syno-

1) Die mikroskopische Untersuchung verdanke ich der Güte des Herrn Privatdoc. Dr. Schuchardt, Assistenzarzt an der chirurgischen Klinik.

vialen Schicht liegenden Partien des Kapselbandes stark fibrös verdickt zeigen. Die Blutung ist anfangs sehr bedeutend, steht jedoch nach längerer Ausspülung mit kalten antiseptischen Flüssigkeiten vollständig, so dass die Wunden genäht und nur zwei starke Drains eingelegt werden.

Zu bemerken ist, dass die Gelenkknorpel, soweit sie dem Gesicht und dem Finger zugänglich waren, sich vollständig gesund erwiesen.

Bei der genaueren Untersuchung der exstirpirten Zotten und synovialen Massen zeigte sich eine sehr deutliche, offenbar ganz frische Synovialtuberculose. Unter und in dem serösen Ueberzuge der strotzend mit Blut gefüllten, übrigens ganz aus Fettgewebe bestehenden, hypertrophischen Gelenkzotten sah man überall, eben dem blossen Auge erkennbar, die feinen submiliaren Körner liegen, die sich auch mikroskopisch unzweifelhaft als echte, eben erst hier und da in beginnender Fettmetamorphose und Verkäsung befindliche Tuberkel erwiesen. Auch der Nachweis des Vorkommens von Bacillen in denselben konnte geführt werden. Aeltere, grössere und deutlich käsig gewordene Knötchen fanden sich nicht vor, so dass es sich offenbar um eine ganz frische Affection des seit 5 Jahren erkrankten Gelenkes handelte.

Der Verlauf war ein völlig reactionsloser, so dass Patient bereits nach 3 Wochen (25. September) trotz der ausserordentlichen Schwere des Eingriffes im Gypsverbande entlassen werden konnte.

Patient hat sich dann Anfangs October wieder vorgestellt; das Gelenk ist sehr abgeschwollen, wenn auch immer noch stärker als das der anderen Seite und ganz frei von Erguss. Auch ist eine Verwachsung der Gelenkflächen nicht eingetreten, da passive Beugungen in geringer Ausdehnung vollständig glatt erfolgen. Doch wird der Vorsicht halber dem Patienten noch der Gebrauch eines Schienenapparates empfohlen und soll derselbe vor der Hand mit steifem Gelenk gehen.

Es unterliegt wohl keinem Zweifel, dass es sich bei diesem Patienten ursprünglich um einen einfachen Fall von Hydrops mit starken Zottenwucherungen gehandelt hat, der vielleicht schon im Begriffe war, in Arthritis deformans überzugehen, wenngleich Knorpeldefecte und ossificirende Wülste an den Gelenkrändern nicht nachgewiesen werden konnten; wenigstens scheint dafür das Vorkommen jener obenerwähnten harten Einlagerungen in die Kapsel zu sprechen, die besonders an der äusseren Seite des Gelenks als flache rundliche bis markstückgrosse Scheiben hervortreten und vor der Operation auch den Gedanken an eigentliche Gelenkkörper hatten aufkommen lassen. Sie wurden bei der Operation vollständig excidirt und erwiesen sich als diffuse Verknöcherungen des subsynovialen Bindegewebes.

Klinisch besonders interessant ist in den beiden eben beschriebenen Fällen die Beobachtung der beginnenden Tuberculose. Es ist schon durch Riedel (l. c.) darauf aufmerksam gemacht worden, dass sich sehr häufig bei der eigenthümlichen Form der fibrinösen Synovitis, welche zur Bildung von Reisskörpern führt, später secun-

där eine Synovialtuberculose einstellt. Er beschreibt (l. c.) 4 Fälle von massenhaften Corpusculis oryzoideis im Kniegelenk, bei welchen sich ausnahmslos später Tuberculose des Gelenks entwickelte, und stellt im Anschluss hieran und an eine Reihe ähnlicher in der Literatur verzeichneter Fälle die Prognose bei fibrinösen Körpern des Gelenkes als verhältnissmässig ungünstig hin.

Dass ebenso wie die Synovitis fibrinosa auch die Lipomasie der Gelenkzotten die durch vermehrte Vascularisation u. s. w. Gelenkhaut für die Ansiedlung der Tuberkelbacillen besonders empfänglich machen kann, ist leicht erklärlich und unsere Fälle liefern dafür ein lehrreiches Beispiel. Ob die sehr starke Ausspülung des Gelenks mit antiseptischen Lösungen den beginnenden tuberculösen Process definitiv zum Stillstand gebracht haben wird, muss abgewartet werden. Jedenfalls ist diese Hoffnung nicht unberechtigt, da man schon oft eine beginnende Gelenktuberculose durch eine derartige Behandlung definitiv geheilt hat. Bis jetzt haben sich bei beiden Patienten keinerlei Symptome einer recidivirenden Gelenkaffection gezeigt.

Was aber in den beiden vorliegenden Fällen die primäre Erkrankung selbst anbetrifft, so ist es unserer Ansicht nach nicht zu bezweifeln, dass sich die zottigen und polypösen Bildungen, die hier in so ungewöhnlicher Zahl auftreten, durch eine Fetthyperplasie und Neubildung der physiologischen Gelenkzotten gebildet haben, so dass wir deshalb das Ganze am einfachsten mit dem Ausdruck „Lipomasie der Gelenkzotten“ bezeichnen.

Im Gegensatz hierzu haben Riedel und Lauenstein in den sub 3, 4, 5 und 6 von mir mitgetheilten Fällen einen anderen Entstehungsmodus, nämlich die Entwicklung aus para- und retrocapsulären Fettlagern angenommen.

König weist ganz besonders in einer Anmerkung[1]), die er zu den beiden von Riedel mitgetheilten Fällen macht, darauf hin, dass man sich die Entstehung dieser Geschwülste wohl ähnlich zu denken habe, wie die der subserösen Fettgeschwülste des Peritoneums; er will daher diese Lipome als „subseröse Gelenklipome“ bezeichnen.

Die beiden von Riedel beschriebenen Fälle scheinen ihm die Haupttypen dieser Geschwulst am Kniegelenk zu repräsentiren, indem die Gelenklipome von den zwei grossen Fettlagern desselben, dem einen zu beiden Seiten des Ligam. patellae, dem anderen auf der vorderen Fläche des Oberschenkels hinter der Bursa extensorum (Bursa supragenualis) gelegenen, ausgegangen sind. Gerade an der

1) Deutsche Zeitschrift für Chirurgie. X. Bd. S. 37.

letzteren Stelle gibt er an, schon öfters bei Gelegenheit des Operationscursus an den Gelenken kräftiger Männer eine eigenthümliche Einstülpung des retrocapsulären Fettes, und zwar meist auf der lateralen Seite der Bursa, resp. des Oberschenkels bemerkt zu haben, und glaubt König, dass kräftige Bewegungen des lateralen Randes des Musculus rectus die breite Fettmasse auf den Knochen zusammendrücken und in das Gelenk hineinzustülpen vermögen; ja er nimmt an, dass unter Umständen sogar durch eine Gewalteinwirkung eine so plötzliche und heftige Spannung der Fascie auf der einen Seite des Ligam. patellae hervorgerufen werden kann, dass ein Riss der Synovialis die Folge sei, der einen Theil des Fettes in das Gelenk eintreten liesse. Indessen sei ein Trauma durchaus keine nothwendige Voraussetzung, denn auch ohne ein solches sei das Hereinwachsen eines Lipoms von einem grossen Fettlager aus nichts Erstaunliches.

Lauenstein erklärt sich mit dieser Ansicht König's völlig einverstanden und will seine beiden Fälle als Stützen für die Wahrscheinlichkeit der König'schen Theorie angesehen wissen.

Nun mag ja diese König'sche Ansicht für das als einzelne Geschwulst auftretende Gelenklipom, wie es Riedel und Lauenstein und früher schon Volkmann beobachtet und beschrieben haben, zutreffen, für die multiple Form aber, wie sie zuerst Joh. Müller als Lipoma arborescens bezeichnet hat, muss man unbedingt auf die Hyperplasie der Gelenkzotten zurückgehen. Man wird nämlich zugeben müssen, dass die ganze Configuration der Tumoren bei dem Joh. Müller'schen Falle — wie man aus der Abbildung in der Chirurgie von v. Pitha und Billroth. Bd. II. 2. Abtheilung. S. 576 ersehen kann — und bei den eben von uns beschriebenen Fällen einen wesentlich anderen Charakter trägt, als bei den Tumoren, welche in den Fällen von Simon, Volkmann, Riedel und Lauenstein sub 1, 2, 3, 4, 5 und 6 geschildert sind. Aus dieser Verschiedenheit der Configuration lässt sich auch auf die Art und Weise der Entstehung des isolirten Lipoms einerseits, und des Lipoma arborescens andererseits schliessen.

In dem Joh. Müller'schen nämlich und in den beiden von mir beschriebenen Fällen, wo sich excessive Fettwucherungen, welche an dünneren, zuweilen selbst fadenförmigen Stielen aufgehängt sind, in so bedeutender Anzahl auf der Gelenkhaut finden, dass Volkmann das Aussehen derselben in diesem Zustande mit dem Aussehen eines Schafpelzes verglichen hat, kann man an diesen Wucherungen alle möglichen Uebergangsformen von der normalen, nur spärliche Fettzellen enthal-

tenden Gelenkzotte bis zu vollständigen Fettgeschwülsten erkennen, denen von dem Charakter der Gelenkzotten fast nichts als die Endothelbekleidung geblieben ist. Man ersieht daraus deutlich, dass sie aus den physiologischen Gelenkzotten hervorgegangen sind durch einen Process, welchen wir oben als „Lipomasie der Gelenkzotten" bezeichnet haben. Nur für diese multiplen Lipome ist selbstverständlich der von Joh. Müller gewählte Name Lipoma arborescens zutreffend.

Dieser gegenüber steht die andere Art von Gelenklipomen (in unserer Abhandlung repräsentirt durch die Fälle 1 bis 6), welche mehr abgerundet und isolirt vorkommende Tumoren bilden, an welchen sich die Entstehung aus Gelenkzotten nicht erkennen lässt. Für dieses isolirte Gelenklipom dürfte die König'sche Theorie zutreffen, zumal sie ein Analogon in der Entstehung der subserösen Fettgeschwülste des Peritoneum findet.

Ob nun aber diese Aetiologie für alle Fälle der letzteren Art zutrifft oder ob nicht vielmehr auch hier in vielen Fällen die Wucherung von einer Gelenkzotte ausgeht, wird sich schwer erweisen lassen. Volkmann scheint übrigens für den Fall von isolirtem Lipom, welchen er beschrieben hat [1]), das Letztere anzunehmen, denn er bemerkt besonders, dass sich das Lipom „vielleicht von einer Gelenkzotte aus" entwickelt habe.

Zum Schlusse erlaube ich mir meinem hochverehrten Lehrer, Herrn Geh.-Rath Prof. Dr. v. Volkmann, welcher die Güte hatte, mir die obigen Fälle aus seiner Klinik zur Verfügung zu stellen, hierfür sowie für die freundliche Durchsicht der Arbeit meinen verbindlichsten Dank auszusprechen, ebenso Herrn Dr. Leser für gütige Unterstützung.

1) Beiträge zur Chirurgie, Jahresbericht der Universitätsklinik zu Halle im Jahre 1873. S. 183.

THESEN.

I.

Die verschiedenartigsten Gelenkerkrankungen schaffen durch Veränderungen der Lebenseigenschaften der Gewebselemente einen günstigen Boden für die Ansiedelung von Tuberkelbacillen in den betroffenen Gelenken.

II.

Die Antipyrinbehandlung ist im allgemeinen der Kaltwasserbehandlung bei Typhus abdominalis vorzuziehen.

LEBENSLAUF.

Verfasser, Georg Schmolck, wurde am 2. September 1861 zu Aglonen in Ostpreussen geboren, wo sein Vater, der gegenwärtig in Tilsit Dirigent des Hauptzollamtes und Oberzollinspector ist, damals lebte. Seine Mutter wurde ihm vor zwei Jahren durch den Tod entrissen. Er besuchte die Gymnasien zu Memel und Lyck, verliess letzteres mit dem Reifezeugniss Ostern 1881, studirte in Königsberg, Greifswald (woselbst er das Tentamen physicum ablegte) und Halle Medicin. Am 17. December 1885 bestand er das Examen rigorosum.

Während seiner Studienzeit hörte er die Vorlesungen folgender Herren Professoren und Dozenten:

Ackermann, Albrecht, Budge, Dohrn, Gräfe, Jaffée, Landois, Langendorf, Leser, Lossen, Naunyn, Neumann, Oberst, Olshausen, Schoenborn, Schreiber, Schwalbe, Schwanert, von Volkmann, Weber, von Wittich, Zaddach.

Diesen Herren spricht der Verfasser an dieser Stelle seinen Dank aus.

Fig. 1.

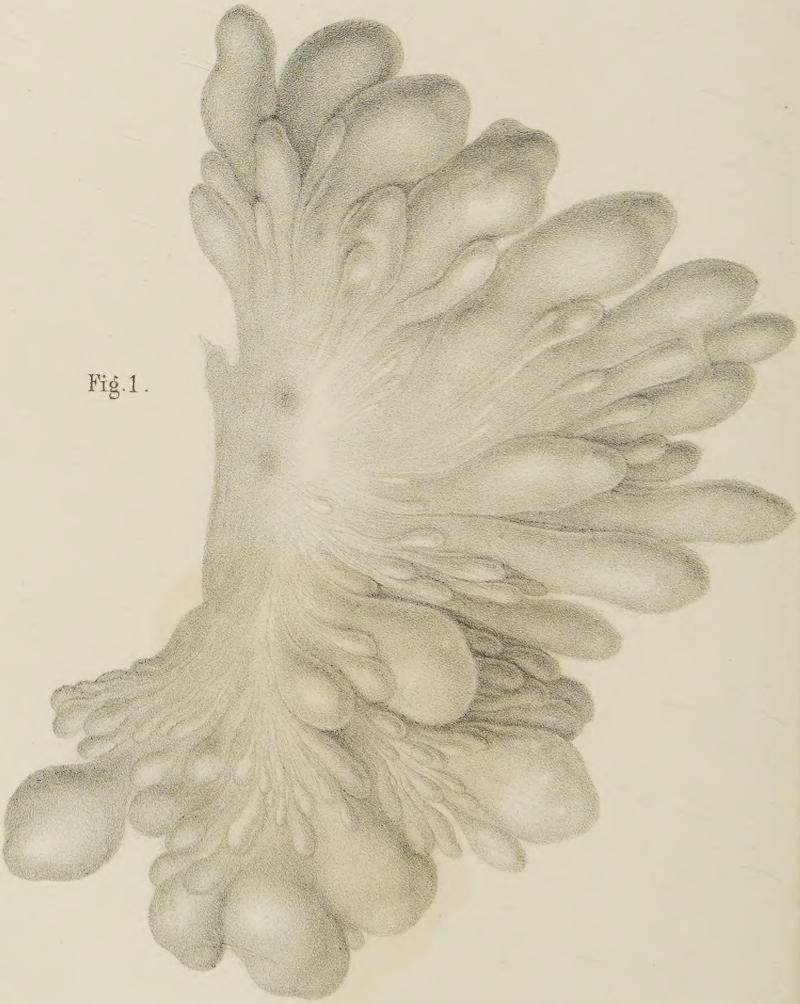

Schmolck, Lipoma arbor. genu.

Verla

Fig. 2.

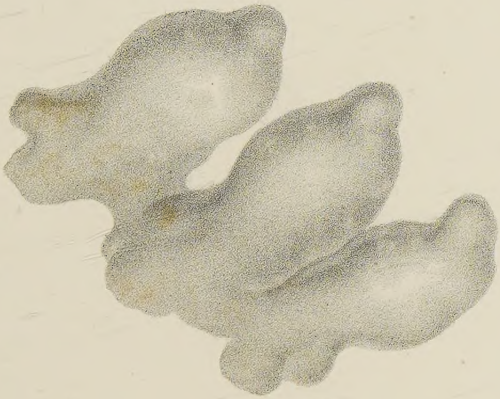

Fig. 3.

Lith. Anst. v. J. G. Bach, Leipzig.